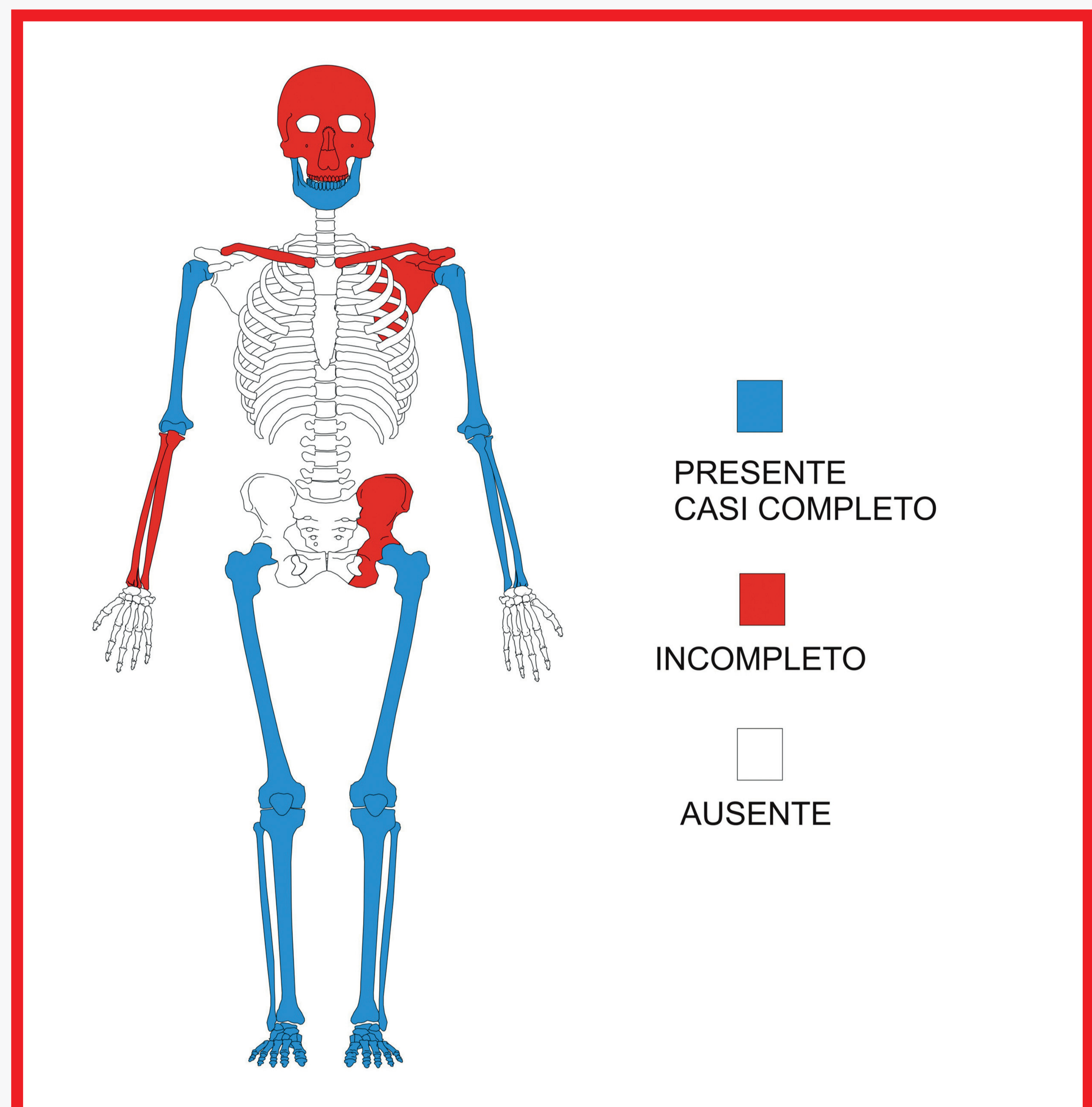
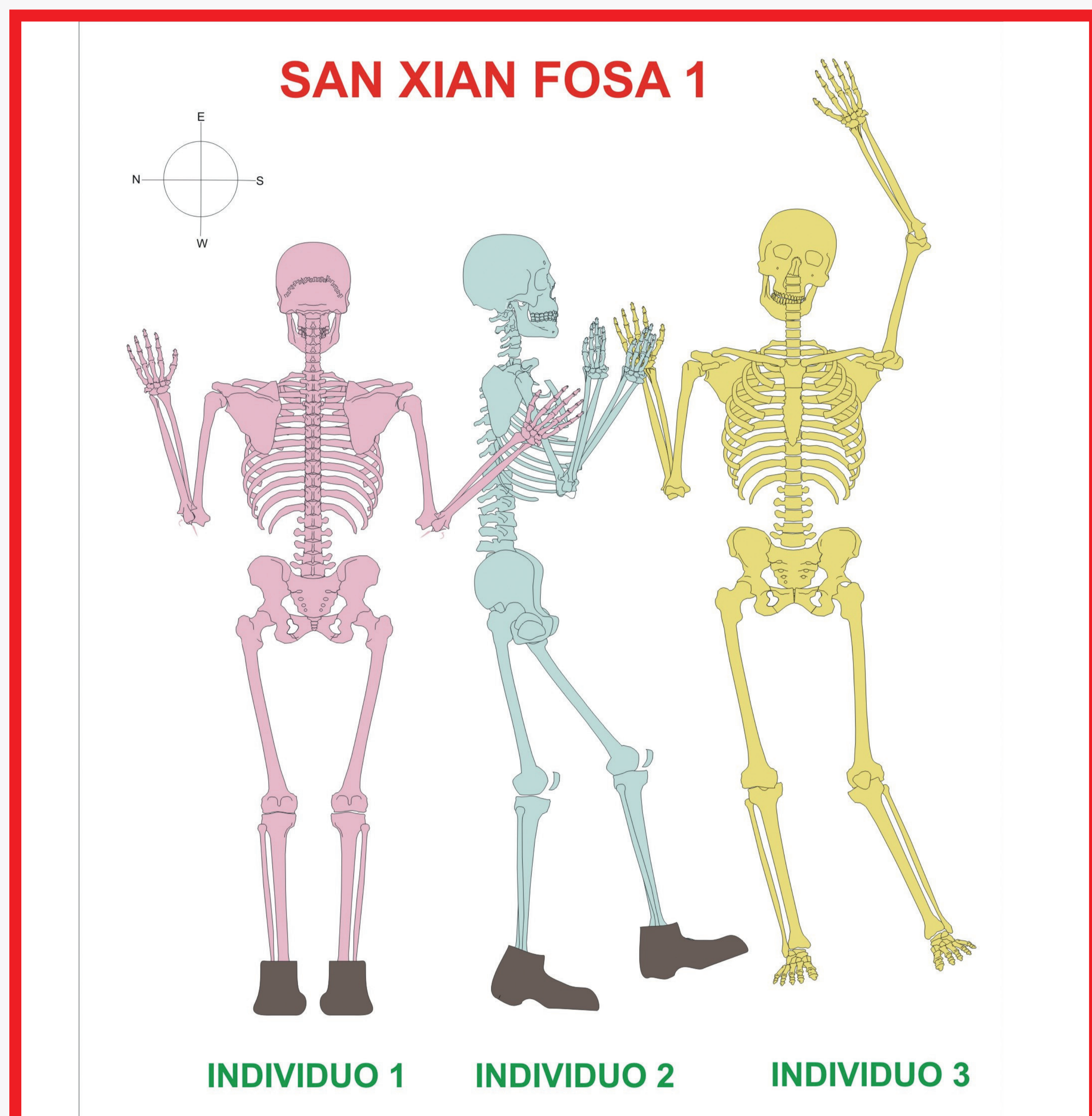


Atopados ⁵

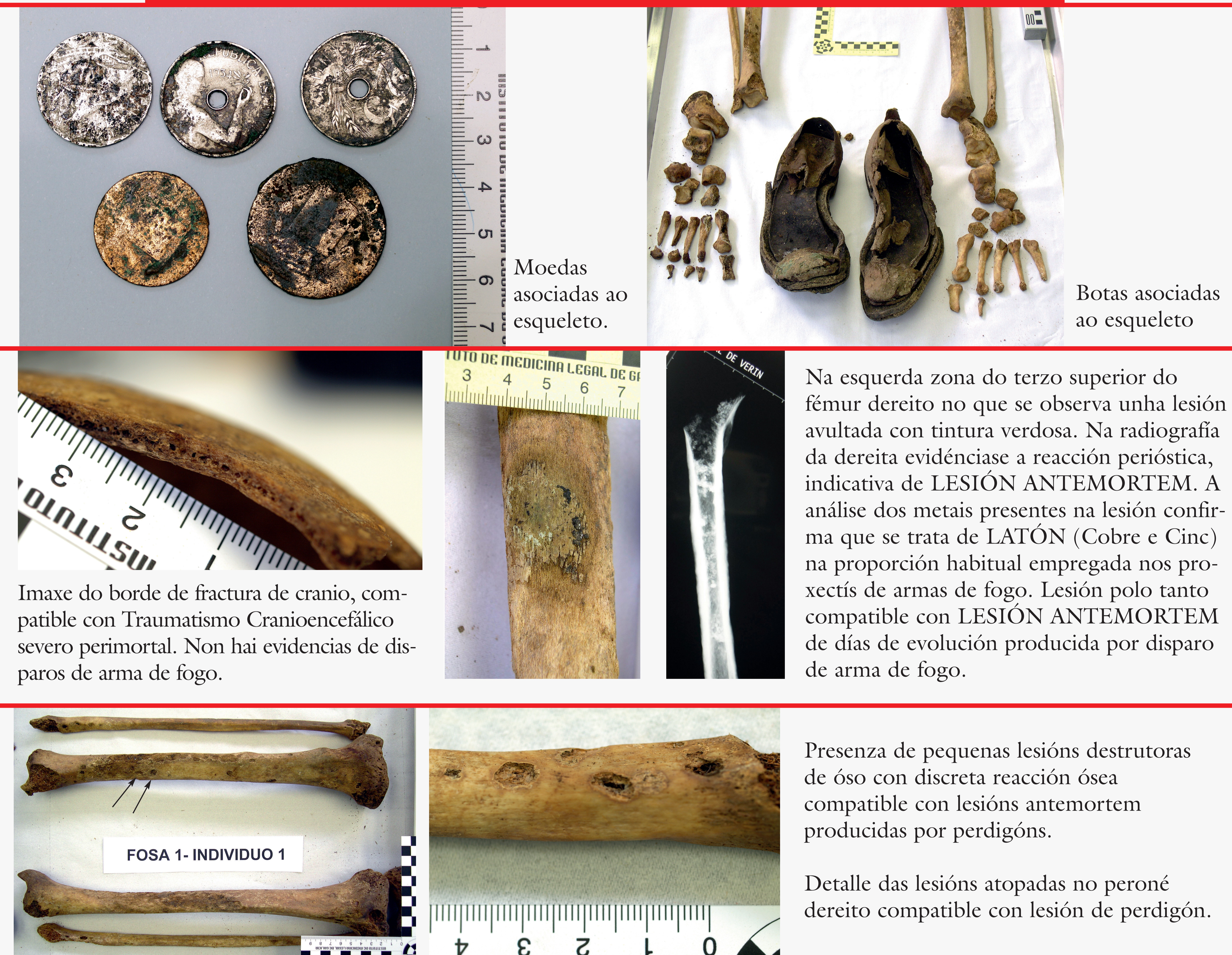A fosa 1 de San Xián

Proceso de investigación antropológico-forense e de identificación do esqueleto. Fosa 1-individuo 1 ABILIO ARAÚJO BARBOSA

Disposición dos esqueletos na fosa 1.
O esqueleto 3 correspóndese con Abilio Araújo Barbosa



INVENTARIO DOS RESTOS CHEGADOS AO LABORATORIO



MOSTRA INDUBIDABLE

Tomada con data de 18-4-09 de Álvaro Araújo Losada, fillo de Abilio Araujo Barbosa con DNI 35864166-J.

RESULTADOS ESTUDO ANTROPOLÓXICO:

Os datos antropolóxicos confirman que os restos pertencen a un VARÓN ADULTO NOVO (25-40 anos de idade), de TALLA arrededor de 168 cm. e que presenta:

- 1) Traumatismo cranio-encefálico SEVERO perimortal.
- 2) Lesión antemortem por disparo de arma de fogo en fémur dereito.
- 3) Lesións antemortem producidas por perdigóns en ambas pernas.

RESULTADOS ESTUDO XENÉTICO:

Segundo INFORME 48/09 do Instituto de Medicina Legal da Universidade de Santiago de Compostela, recibido no noso laboratorio o día 14-6-2010, conclúese o seguinte:

-En termos porcentuais, o valor de probabilidade para a hipótese de que o doante de M1: dentes pertencentes ao esqueleto chamado FOSA 1-ESQUELETO 1 sexa o pai biolóxico do doante de M2: torunda de mucosa oral rotulado con nome de ALVARO ARAÚJO LOSADA é de 99,999999% (a priori de 0,5).

CONCLUSIÓNS MÉDICO LEGAIS:

- 1) Os restos óseos estudados como FOSA 1- ESQUELETO 1 correspóndense cos do pai de Álvaro Araújo Losada é dicir con ABILIO ARAÚJO BARBOSA.
- 2) Os restos óseos presentan signos de violencia.
- 3) A orixe médico legal máis probable da morte é a HOMICIDA.
- 4) Os restos óseos presentan signos de ter sufrido disparos de arma de fogo algúns días antes da morte.
- 5) A causa da morte é posible que estea en relación cun TRAUMATISMO CRANIO-ENCEFÁLICO SEVERO.